

**Konvulzivna stanja**  
**Epileptički napadi kod dece**  
**Teorijsko razmatranje, predlog literature**

**1. Prikaz, Febrilni napad**

Diskusija:

- O kakvom se događaju radi?
- Definicija febrilnog napada?
- Klasifikacija febrilnih napada?
- Diferencijalna dijagnoza konvulzija u febrilnom stanju?
- Da li je neophodna hospitalizacija?
- Kada mislimo o infekciji CNS-a?
- Koja su ispitivanja neophodna?
- Terapija febrilnog napada?
- Da li je EEG pregled potreban ? (ako jeste, kada ?)
- Kada je indikovano CT/MR glave?

Febrilne konvulzije (FK) ili febrilni napadi (FN) se definišu kao epileptički napadi koji su udruženi sa povišenom temperaturom (38C) kod dece uzrasta od 6 do 60 meseci, u odsustvu intrakranijalne infekcije (definicija prema WHO - Subcommittee on Febrile Seizures: American Academy of Pediatrics, Subcommittee on Febrile Seizures: American Academy of Pediatrics. Neurodiagnostic evaluation of the child with a simple febrile seizure. Pediatrics 2011;127(2):389–94.)

S obzirom na to da svi napadi nemaju motorne manifestacije, smatra se da je ispravniji termin **febrilni napad**, umesto febrilne konvulzije, pošto konvulzije podrazumevaju motorne manifestacije. Trenutno su oba termina u upotrebi.

Febrilni napadi se dele na jednostavne (tipične) i složene (atipične). Jednostavni/tipični FN su generalizovani, traju kraće od 15 minuta i ne ponavljaju se u toku 24h. Složeni/atipični FN su fokalni (npr. trzajevi jedne polovine tela, Toddova paraliza posle napada), traju 15 minuta ili duže i ponavljaju se u toku 24h.

Faktori rizika za produženi febrilni napad su: fokusni napad, niža telesna temperatura i uzrast <12 meseci

Preporučene analize i pregledi kod dece sa febrilnim napadom: parametri inflamacije – KKS, CRP, rutinski pregled urina, ORL pregled. Elektroliti seruma, bakteriološka obrada, lumbalna punkcija, EEG i neuroradiološki pregledi se ne rade rutinski.

Indikacija za lumbalnu punkciju je sumnja na infekciju CNS-a, tj. anamneza o iritabilnosti, letargiji, odbijanju obroka; patološki neurološki status posle postiktalnog perioda; bilo koji fizikalni znak za meningitis; spor postiktalni oporavak svesti.

Indikacije za EEG su zastoj u razvoju ili neurološki deficit pre napada, prolongirani ili fokalni napad, postiktalni neurološki deficit.

Indikacije za neuroradiološki pregled su: mikro/makrocefalija, neurokutani sy, prethodni neurološki deficit; prolongirani ili fokalni napad; postiktalni neurološki deficit; patološki EEG nalaz; sumnja na povećani intrakranijalni pritisak, traumatu glave, strukturno oštećenje mozga, VP shunt

Terapija febrilnog napada:

- Prekidanje napada po protokolu za lečenje epileptičkog statusa

<b>Održavanje vitalnih funkcija prema ABCD principu</b>		
<b>Prva linija (10 minuta)</b>	<b>Bez i.v. linije</b>	<b>Sa i.v. linijom</b>
	Diazepam rektalno	midazolam
	MDZ bukalno/nazalno/i.m.	lorazepam
<b>Druga linija (10-30 minuta)</b>	Phenobarbiton i.m.	Phenobarbiton
		Phenytoin
		Valproat
		Levetiracetam
<b>Treća linija (&gt;30 minuta)</b>	<b>i.v. linija</b>	
	MDZ kontinuirano	
	Anestetici (tiopental, propofol)	

- Lečenje infekcije
- Akutna antikonvulzivna terapija
- Intermitentna profilaksa

Indikacije za intermitentnu profilaksu FN: Složeni/atipični FN, ponovljeni FN, uzrast < 12 meseci, porodična anamneza o FN

Lekovi koji se koriste za intermitentnu profilaksu FN su benzodiazepini, a za kontinuiranu profilaksu FN su valproati

*Literatura:*

1. WHO - Subcommittee on Febrile Seizures: American Academy of Pediatrics, Subcommittee on Febrile Seizures: American Academy of Pediatrics. Neurodiagnostic evaluation of the child with a simple febrile seizure. Pediatrics 2011;127(2):389–94.
2. Eilbert W, Chan C. Febrile seizures: A review. JACEP Open 2022; 3:e12769.
3. Fetveit A. Assessment of febrile seizures in children. Eur J Pediatr 2008; 167:17-27.
4. Millar JS. Evaluation and treatment of the child with febrile seizure. Am Fam Physician 2006; 73:1761-6.
5. Sadleir LG, Scheffer IE. Febrile seizures. BMJ 2007; 334:307-11.
6. Capovilla G, Mastrangelo M, Romeo A, Vigeveno F. Recommendations for the management of febrile seizures. Epilepsia 2009; 50:2-6.
7. Kravljanac R. Epileptički status – novine u definiciji, klasifikaciji i terminologiji. U: Problemi u pedijatriji 2020. Ur. Kravljanac R., Kuzmanović M. Medicinski fakultet Univerziteta u Beogradu, 2021.

## 2. Prikaz, Akutni provocirani napad (APN)

Diskusija:

- O kakvom se događaju radi?
- Definicija APN?
- Diferencijalna dijagnoza APN?
- Da li je neophodna hospitalizacija?
- Koja su ispitivanja neophodna?
- Terapija APN?
- Da li je EEG pregled potreban ? (ako jeste, kada ?)
- Kada je indikovano CT/MR glave?

Akutni provocirani napadi su benigni, situaciono zavisni napadi, tj. stanje sa epileptičkim napadima koje ne zahteva dijagnozu epilepsije. APN čine 12-30% svih prvih napada u detinjstvu. Često se javljaju serijski. Provocirani su blagom ekstrakranijalnom infekcijom (gastroenteritis, respiratorna infekcija), a javljaju se i u sklopu ne-neuroloških bolesti, kao komplikacija terapije...

## Etiologija APN

Virusni gastroenteritis (Rotavirus, Norovirus, Adenovirus )

Bakterijski gastroenteritis (Shigella, Salmonella, Campylobacter)

Bronhiolitis (RSV, Influenza, Adenovirus)

Preporučene analize i pregledi kod dece sa APN: parametri inflamacije – KKS, CRP, rutinski pregled urina, elektroliti seruma, pregled stolice (virusi, koprokultura). Bakteriološka obrada, lumbalna punkcija, EEG, neuroradiološki pregledi, ORL, oftalmološki pregled se ne rade rutinski

## Terapija APN

- Prekidanje napada
- Lečenje infekcije
- Akutna antikonvulzivna terapija

## *Literatura:*

1. Mauritz M, Hirsch LJ, Camfield P, Chin R, Nardone R, Lattanzi S, Trinkka E. Acute symptomatic seizures: an educational, evidence-based review. *Epileptic Disord.* 2022 Feb 1;24(1):26-49.
2. Verroti A, Nanni G, Agostinelli S, Parisi P, Capovilla G, Beccaria F, et al. Benign convulsions associated with mild gastroenteritis: A multicenter clinical study. *Epilepsy Research* 2011; 93:107-14.
3. Zifman E, Alehan F, Menascu S, Har-Gil M, Miller P, Saygi S, et al. Clinical characterization of gastroenteritis-related seizures in children: impact of fever and serum sodium levels. *J Child Neurol* 2011; 26:1397-400.
4. Beghi E, Carpio A, Forsgren L, Hesdorffer DC, Malmgren K, Sander JW, et al. Recommendation for a definition of acute symptomatic seizure. *Epilepsia* 2010; 51:671-5.
5. Hon KL, Hung E, Tang J, Chow CM, Leung TF, Cheung KL. Premorbid factors and outcome associated with Respiratory virus infections in a pediatric intensive care unit. *Pediatr Pulmonol* 2008; 43:275-80.

### 3. **Prikaz. Virusni encefalitis**

## Diskusija:

- O kakvom se događaju radi?
- Kada razmišljamo o infekciji CNS-a?
- Diferencijalna dijagnoza encefalitisa?
- Da li je neophodna hospitalizacija?
- Koja su ispitivanja neophodna?
- Da li je lumbalna punkcija neophodna?
- Koje su virusološke analize potrebne?
  - HSV, EBV, CMV, Borrelia burgdorferi, Mycoplasma pneumoniae, virus Zapadnog Nila, Adenovirus, Enterovirus
- Terapija encefalitisa?
  - ABCD princip
  - trojna antimikrobna terapija (ceftriakson, eritromicin, aciklovir)
  - antiedematozna terapija (Manitol, dexamethason)
- Da li je EEG pregled potreban?
- Da li je indikovano CT/MR glave?

Akutni encefalitis predstavlja inflamaciju moždanog parenhima nastalu direktnim dejstvom infektivnog uzročnika. Najčešći uzročnici encefalitisa su virusi, mada, u najvećem broju slučajeva nije moguće dokazati koji virus je uzrokovao encefalitis. Inflamacija obično zahvata i moždani parenhim i ovojnice tako da najčešće govorimo o meningoencefalitisu. Akutni encefalitis treba razlikovati od imunološki posredovanog encefalitisa koji najčešće ima subakutan tok.

Akutni encefalitis se prezentuje povišenom temperaturom koja može da počne nekoliko dana pre pojave neuroloških simptoma, glavoboljom, mučninom, povraćanjem, uznemirenošću, poremećajem svesti, fokalnim neurološkim ispadima kao što su hemipareza, monopareza, nevoljni pokreti i epileptički napadi. Egzantem može da prethodi ili da bude udružen sa encefalitisom, naročito kod enterovirusnih infekcija, osipnih groznica i infekcije izazvane virusom Zapadnog Nila.

Lečenje encefalitisa obuhvata na prvom mestu potporne mere. U zavisnosti od težine kliničke slike primenjuje se respiratorna i cirkulatorna potpora, intravenske infuzije, lečenje napada, elektrolitnog disbalansa i edema mozga. Trojna empirijska terapija obuhvata: aciklovir, cefalosporine treće generacije i makrolidne antibiotike (azitromicin ili eritromicin). Aciklovir je efikasan u lečenju infekcija uzrokovanih Herpes virusima, cefalosporini u lečenju encefalitisa

uzrokovanih bakterijama uključujući i boreliju, dok su makrolidi efikasni u lečenju infekcija uzrokovanih mikoplazmom pneumonije koja neretko može da dovede do encefalitisa. U cilju lečenja edema mozga primenjuju se kortikosteroidi, Manitol, diuretici, a nekada je neophodno obezbediti hipokapniju primenom veštačke ventilacije.

#### *Literatura:*

1. Tyler KL. Acute viral encephalitis. *N Engl J Med* 2018; 379(6):557–566.
3. Janowski A, Hunstad D. Viral Meningoencephalitis. Ed. Kliegman R, St Geme J, Blum N, Shah S, Tasker R, Wilson K, Behrman R. In: *Nelson Textbook of Pediatrics 21<sup>st</sup> Edition*. Elsevier Inc 2020. p. e3232-e3234.
4. Venkatesan A, Tunkel AR, Bloch KC, Luring AS, Sejvar J, Bitnun A et al. Case definitions, diagnostic algorithms, and priorities in encephalitis: consensus statement of the International Encephalitis Consortium. *Clin Infect Dis* 2013; 57: 1114–28.
5. Britton PN, Eastwood K, Paterson B, et al. Australasian Society of Infectious Diseases (ASID); Australasian College of Emergency Medicine (ACEM); Australian and New Zealand Association of Neurologists (ANZAN); Public Health Association of Australia (PHAA). Consensus guidelines for the investigation and management of encephalitis in adults and children in Australia and New Zealand. *Intern Med J*. 2015 May;45(5):563-76.
6. Goetz V, Yang DD, Abid H, Roux CJ, Levy R, Kossorotoff M, Desguerre I, Angoulvant F, Aubart M. Neurological features related to influenza virus in the pediatric population: a 3-year monocentric retrospective study. *Eur J Pediatr*. 2023 Mar 22. doi: 10.1007/s00431-023-04901-9. Epub ahead of print. PMID: 36947244.
7. Kravljanc R. Akutni encefaltis. Ur M Atanacković Marković, P Minić. U. Udžbenik pedijatrije za studente medicine. CIBID 2023.

#### **4. Prikaz. Samoograničavajuća epilepsija sa centrotemporalnim (CT) šiljcima**

##### Diskusija:

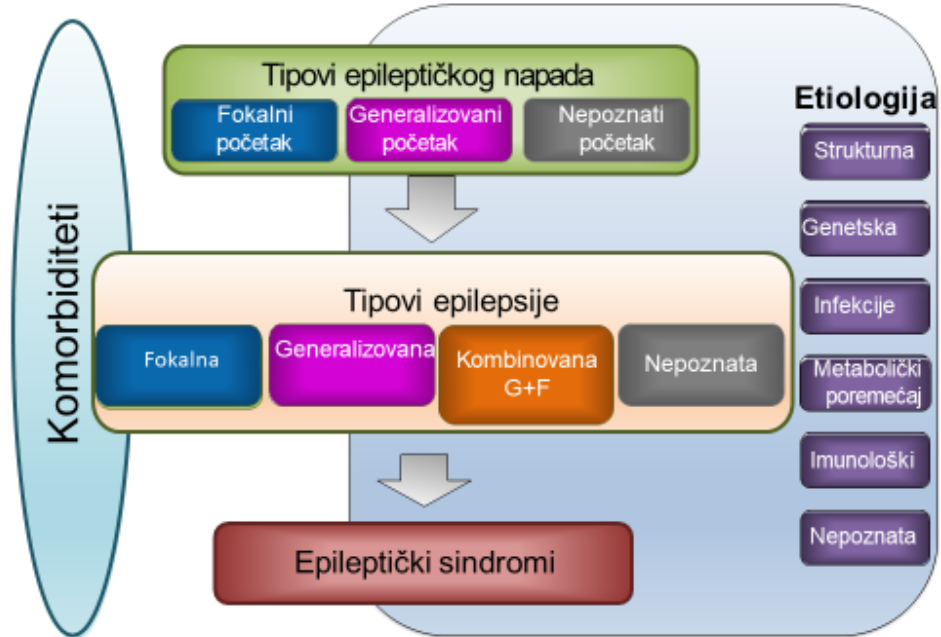
- O kakvom se događaju radi?
- Da li je neophodna hospitalizacija?
- Koja su ispitivanja neophodna?
- Da li je potrebno uraditi EEG?
- Da li je potrebno obaviti neuroradiološki pregled?
- Dopunsko ispitivanje – metaboličko/genetičko?
- Diferencijalna dijagnoza?
- Kada započeti lečenje?

Epilepsija je moždano oboljenje koja se definiše pojavom najmanje dva neprovocirana ili refleksna napada između kojih je prošlo više od 24 sata. Verovatnoća da se napad ponovi posle dva neprovocirana napada je preko 60%. Dijagnoza epilepsije može da se postavi i posle jednog napada kod bolesnika koji imaju visok rizik za ponavljanje napada kao što su bolesnici sa strukturnim promenama na mozgu, genetskim oboljenjima ili epileptičnim sindromom.

Zajedničke karakteristike epilepsije:

- spontanost – pojava napada bez provokacije, iznenada i neočekivano
- paroksizmalnost - iznenadna, nagla, pojava napada
- stereotipnost - stereotipnog su sadržaja, tj. uvek se javljaju na isti način
- kratkotrajnost - ograničenog su trajanja
- repetitivnost - imaju tendenciju da se ponavljaju
- praćeni su postiktalnom iscrpljenošću
- imaju iktalni EEG korelat

### **Klasifikacija epileptičkih napada i epilepsije**



Epileptički napad i epilepsija nisu sinonimi. Epileptički napad predstavlja događaj, dok je epilepsija bolest udružena sa spontanim ponavljanjem epileptičkih napada.

Prema najnovijoj klasifikaciji epilepsije Internacionalne lige za borbu protiv epilepsije (ILAE) iz 2017. godine, epileptički napadi mogu da budu fokalnog, generalizovanog i nepoznatog početka. Epilepsija se, na osnovu napada koji se javljaju u sklopu bolesti, deli na: fokalnu ako su napadi fokalnog početka, generalizovanu ako su napadi generalizovanog početka, kombinovanu ako se javljaju napadi različitog porekla i nepoznatu ako ne može da se utvrdi početak napada. Nova klasifikacija pretpostavlja 6 različitih etiologija epilepsije: strukturna, genetska, infektivna, metabolička, imunološki posredovana i nepoznata.

*Generalizovani napadi* počinju istovremeno u bilateralno rasprostranjenoj mreži u obe hemisfere. Kao što je prikazano na slici 2, interiktalni (između napada) i iktalni (tokom napada) elektroencefalografski (EEG) zapis kod generalizovanih epilepsija pokazuje bilateralna pražnjenja.

*Fokalni ili žarušni napad* počinje u mreži ograničenoj na jednu hemisferu. Tipično se na EEG snimku deca sa fokalnom epilepsijom registruju fokalna epileptična pražnjenja.

*Epileptički sindromi* predstavljaju grupu osobina koja imaju tendenciju da se javljaju udruženo kao što su određeni tipovi epileptičnih napada, EEG promene i neuroradiološki nalaz. Epileptički



sindromi često imaju uzrasno-zavisna obeležja kao što je početak ili remisija epileptičnih napada u određenom urastu, odgovor na provocirajuće faktore, varijacije u učestalosti napada itd.

*Razvojna i epileptička encefalopatija* (developmental and epileptic encephalopathy - DEE) je termin koji je uveden 2017. godine, a označava udruženost epilepsije sa razvojnim oštećenjem koje je nastalo zbog osnovne etiologije (razvojna encefalopatija) i dodatne epileptičke aktivnosti (epileptička encefalopatija).

### **Klasifikacija i definicija epileptičnih sindroma sa početkom u detinjstvu**

Prema najnovijoj klasifikaciji ILAE, epileptični sindromi sa početkom u detinjstvu (2-12 godina), se dele u tri kategorije

#### **1. Samoograničavajuće fokalne epilepsije koje obuhvataju četiri sindroma:**

- a) samoograničavajuću epilepsiju sa centrotemporalnim (CT) šiljcima;
- b) samoograničavajuću epilepsiju sa autonomnim napadima;
- c) dečju okcipitalnu vizuelnu epilepsiju i
- d) fotosenzitivnu epilepsiju okcipitalnog režnja.

#### **2. Generalizovane epilepsije detinjstva koje obuhvataju tri sindroma:**

- a) dečju absans epilepsiju;
- b) epilepsiju sa miokloničnim absansima i
- c) epilepsiju sa mioklonijom očnih kapaka.

#### **3. Razvojne i epileptičke encefalopatije (engl. developmental and epileptic encephalopathies - DEE) koje obuhvataju pet sindroma:**

- a) mioklonično-atoničnu epilepsiju;
- b) Lennox-Gastaut-ov sindrom (LGS);
- c) razvojnu i/ili epileptičnu encefalopatiju sa šiljak-talasima (engl. spikes-wave SW) aktiviranim tokom spavanja - DE/EE-SWAS);
- d) hemikonvulzije-hemiplegija-epilepsija (HHE);
- e) epileptični sindrom usled infekcije sa povišenom temperaturom (engl. Febrile Infection-Related Epilepsy Syndrome – FIRES).

#### **Samoograničavajuća epilepsija sa centrotemporalnim šiljcima (ranije Rolandička epilepsija)**

Samoograničavajuća epilepsija sa centrotemporalnim šiljcima se ranije nazivala benigna Rolandična ili benigna epilepsija sa CT šiljcima. Javlja se u uzrastu pred polazak u školu ili u

prvim razredima osnovne škole kod dece koja imaju normalan psihomotorni razvoj. Napadi su obično kratki u vidu trzajeva mišića grkljana i jezika zbog čega se na početku napada najčešće čuje “krkljanje”, nemogućnost govora ili razumevanja, trzajeva jedne polovine lica sa širenjem na celu polovinu tela, a mogu i da se generalizuju. Tipičan EEG zapis je u vidu normalne osnovne aktivnosti sa oštar-spor-talas kompleksima visoke amplitude iznad CT regiona. Najčešće nije potrebna kontinuirana primena LPN, ali je neophodno objasniti roditeljima kako da primene lek za akutno zaustavljanje napada kao što je intranazalna ili bukalna primena midazolama, ili ređe, rektalna primena diazepama. Prognoza je uglavnom dobra i napadi obično prestaju u adolescenciji, a retko se dešava da ovaj oblik epilepsije preraste u epileptičnu encefalopatiju tzv. D/EE-SWAS.

### **Primer 5. Dečija apsans epilepsija**

Diskusija:

- O kakvom se događaju radi?
- Da li je neophodna hospitalizacija?
- Koja su ispitivanja neophodna?
- Da li je potrebno uraditi EEG?
- Da li je potrebno obaviti neuroradiološki pregled?
- Dopunsko ispitivanje – metaboličko/genetičko?
- Diferencijalna dijagnoza?
- Kada započeti lečenje?

### **Dečija apsans epilepsija**

Dečija apsans epilepsija počinje u uzrastu od 4–10 godina. Tipični apsansi imaju iznenadni početak u vidu odsutnosti, prestanka aktivnosti, bez ekspresije na licu, često udruženo sa treptanjem, otvaranjem očiju ili blagim mioklonusom očnih kapaka ili perioralnih mišića. Napadi su kratki, traju 3 do 20 sekundi, ali se ponavljaju više puta dnevno. Veoma retko se javljaju generalizovani tonično-klonični napadi. Lečenje traje dve do tri godine pošto se u 60% obolelih postiže remisija posle dve godine.

### **Primer 6. Sindrom infantilnih epileptičnih spazama**

Diskusija:

- O kakvom se događaju radi?
- Da li je neophodna hospitalizacija?

- Koja su ispitivanja neophodna?
- Da li je potrebno uraditi EEG?
- Da li je potrebno obaviti neuroradiološki pregled?
- Dopunsko ispitivanje – metaboličko/genetičko?
- Diferencijalna dijagnoza?
- Kada započeti lečenje?

### **Sindrom infantilnih epileptičnih spazama**

Sindrom infantilnih epileptičnih spazama je termin koji objedinjava West-ov sindrom i epileptične spazme koji ne ispunjavaju kriterijum za West-ov sindrom (trijada: epileptični spazmi, EEG obrazac koji se zove hipsaritmija i usporen razvoj ili regresija). Početak spazama je najčešće između 3 i 12 meseci. Etiologija je različita i obuhvata strukturne, genetičke i metaboličke poremećaje. Među najčešćim uzrocima je kompleks tuberozne skleroze, zbog čega se savetuje pregled kože u cilju otkrivanja hipopigmentnih promena na koži kod svakog deteta sa epilepsijom. Sindrom infantilnih epileptičnih spazama može da se nastavi u druge oblike epilepsije kao što je Lennox-Gastaut-ov sindrom ili fokalnu epilepsiju. Prognoza je uglavnom loša, mada deca sa normalnim razvojem i nepoznatom etiologijom kod kojih je na vreme započeto sa lečenjem, mogu imati dobru prognozu. Epileptični spazmi su neophodni za dijagnozu i sastoje se od kratkotrajnih toničnih kontrakcija aksijalne muskulature u trajanju kraćem od 3 sekunde. Mogu biti fleksorni kada se odojče savija prema napred, ekstenzioni ili mešoviti. Javljaju se najčešće po buđenju, u serijama koje traju više minuta, nekada i po pola sata ili duže. Lekovi prve linije su vigabatrin i kortikosteroidi.

### **Kompleks tuberozne skleroze (KTS) – kriterijumi**

<p><b>DEFINITIVNA DIJAGNOZA KTS AKO POSTOJI:</b>  genetska potvrda mutacije u TSC1 ili TSC2 genu ili prisutna 2 glavna kriterijuma, ili 1 glavni uz 2 i više minor kriterijuma</p>
<p><b>GENETSKA DIJAGNOZA TSC1 ili TSC2 je nezavisan kriterijum</b></p>
<p><b>GLAVNI (MAJOR) KRITERIJUMI</b>  <i>Koža:</i>  Depigmentne ili hipomelaninske promene (&gt;3)  Angiofibromi na licu (slika 6) i fibrozni plakovi na čelu  Netraumatski periungvalni fibromi (&gt;2)  Shagreen-ove ploče (neravne ploče kao “kora od pomorandže obično na zadnjoj strani trupa)  <i>Oči:</i> Hamartomi (multipli) na retini  <i>Mozak:</i></p>

Kortikalna displazija: tuberi ili migracione linije Subependimalni noduli SEGA – Sub-Ependimalni Gigantski Astrocitom Srce: rabdomiomi Pluća: limfangiomolipomi Bubrezi: angiomiolipomi (>2)
---

**MINOR KRITERIJUMI**

Multiple promene na gleđi Intraoralni fibromi Hamartomi koji nisu u bubrežima Ahromatične promene na retini “Konfeti” na koži Multiple ciste na bubrežima
--

*Literatura:*

1. Fisher RS, Acevedo C, Arzimanoglou A, Bogacz A, Cross JH, Elger CE, et al. ILAE official report: a practical clinical definition of epilepsy. *Epilepsia*. 2014 Apr;55(4):475-82.
2. Hirsch E, French J, Scheffer IE, Bogacz A, Alsaadi T, Sperling MR, et al. ILAE definition of the Idiopathic Generalized Epilepsy Syndromes: Position statement by the ILAE Task Force on Nosology and Definitions. *Epilepsia* 2022; 63:1475–1499.
3. Kravljanc R. Epilepsija i epileptični sindromi. U. Udžbenik pedijatrije za studente medicine. Ur. M. Atanasković Marković, P. Minić. CIBID 2023.
4. Riney K, Bogacz A, Somerville E, Hirsch E, Nabbout R, Scheffer IE, et al. International League Against Epilepsy classification and definition of epilepsy syndromes with onset at a variable age: position statement by the ILAE Task Force on Nosology and Definitions. *Epilepsia* 2022; 63(6):1443-1474.
5. Scheffer IE, Berkovic S, Capovilla G, Connolly MB, French J, Guilhoto L, et al. ILAE classification of the epilepsies: Position paper of the ILAE Commission for Classification and Terminology. *Epilepsia*. 2017 Apr;58(4):512-521.
6. Specchio N, Wirrell EC, Scheffer IE, Nabbout R, Riney K, Samia P, et al. International League Against Epilepsy classification and definition of epilepsy syndromes with onset in childhood: Position paper by the ILAE Task Force on Nosology and Definitions. *Epilepsia* 2022; 63:1398–1442.

7. Zuberi SM, Wirrell E, Yozawitz E, Wilmshurst JM, Specchio N, Riney K, et al. ILAE classification and definition of epilepsy syndromes with onset in neonates and infants: Position statement by the ILAE Task Force on Nosology and Definitions. *Epilepsia*. 2022; 63:1349– 1397.
8. Kravljanac R. Neurokutani sindromi. U. Užbenik pedijatrije za studente medicine. Ur. M. Atanasković Marković, P. Minić. CIBID 2023